



المؤتمر الطبي الفقهي الدولي
لطب النساء التجميلي والتجديدي

تجميل الشفرات الداخلية

أ د غدير آل الشيخ

أستاذ واستشاري المسالك البولية النسائية وجراحة الحوض الترميمية

الزمالة الكندية



المؤتمر الطبي الفقهي الدولي
لطب النساء التجميلي والتجديدي

المحتوى :

- المقدمة .
- التركيب الطبيعي للشفرات .
- أسباب اللجوء الى عمليات تجميل الشفة الداخلية (تجميل الشفرتين) .
- كيف يتم إجراء جراحة تجميل الشفرات؟
- رعاية ما بعد الجراحة .



المؤتمر الطبي الفقهي الدولي
لطب النساء التجميلي والتجديدي

تجميل الشفران :

هي جراحة تجميلية تهدف لإجراء تغيير على الشفران الداخليان , كما تقوم بعملية تجميل بسيطة لطيات الجلد المحيطة بالفرج.

في عام 2008 ذكرت دراسة استقصائية أن 32 في المائة من النساء اللاتي خضعن لهذه العملية فعلمن ذلك من أجل تصحيح «خلل وظيفي»، مقابل 31 في المائة فعلمن ذلك من أجل تصحيح خلل وظيفي ولأسباب جمالية معاً في حين وجدت الدراسة أن 37 في المائة من النساء خضعن لهذه العملية لأسباب جمالية فقط.(1)

وفقاً لدراسة أخرى تمت عام 2011؛ فإن ما بين 90 إلى 95% كُنَّ راضيات عن نتائج العملية.(2)



المؤتمر الطبي الفقهي الدولي
لطب النساء التجميلي والتجديدي

التركيب الطبيعي للشفرات.

يُحيط بالمهبل شفران صغيران داخليان وشفران كبيران خارجيان لكل منهما أطوال مختلفة من امرأة إلى أخرى.

في دراسة أُجريت في جامعة أوهاي والتي شملت 168 امرأة كانت النتائج كما يأتي:

- معدل عرض الشفرة الداخلية اليسرى يتراوح من 0.4 إلى 6.4 سنتيمتر.
- معدل عرض الشفرة اليمنى يتراوح من 0.3 إلى 7.0 سنتيمتر.
- معدل الطول للشفرة اليسرى 4 سنتيمتر، ومعدل الطول للشفرة اليمنى 3.8 سنتيمتر.
- معدل طول كلا الشفرين الخارجيين 8.1 سنتيمتر، والقياسات تتراوح من 4 إلى 11.5 سنتيمتر.



المؤتمر الطبي الفقهي الدولي
لطب النساء التجميلي والتجديدي

تريد النساء جراحة تجميل الشفة الداخلية لأسباب وظيفية أو جمالية أو لكلا السببين.

تتمثل الأسباب الوظيفية الرئيسية في :

- صعوبة الحفاظ على النظافة.
- حدوث عدوى متكررة ، وإفرازات ورائحة.
- صعوبة في التبول أو تدفق البول إلى الساقين وللجوء للتبول عن طريق الدفع.
- الاحتكاك المزمن لجلد المنطقة التناسلية.
- التهيج عند ارتداء الملابس الضيقة.
- الألم عند ركوب الدراجات والأنشطة الرياضية المماثلة
- الألم او الشعور بالانزعاج في الجماع.

تتمثل الأسباب الجمالية في:

- ظهور النتوءات تحت الملابس.
- الشعور بالحرج أثناء الجماع ، وفقدان الثقة بالنفس وعدم الراحة بسبب الشفاه الداخلية غير الطبيعية .



المؤتمر الطبي الفقهي الدولي
لطب النساء التجميلي والتجديدي

كيف يتم إجراء جراحة تجميل الشفرات؟

- تستغرق جراحة تجميل الشفرات حوالي 45 دقيقة وساعة واحدة إذا تم دمجها مع جراحة تجميلية إضافية في نفس الجلسة ، فقد يكون وقت العملية أطول قليلاً.

- الإجراء الجراحي الأكثر شيوعاً اليوم هو الاستئصال الخطي المنحني.

يتم تحديد الإجراء الجراحي الذي سيتم تطبيقه على المريض مع المريض ، مع مراعاة نتيجة الفحص وتوقعات المريض.

يتم النظر في مزايا وعيوب الإجراء وحجم الشفة الداخلية وموقعها بالإضافة إلى التفضيلات التجميلية للمريض واتخاذ القرار النهائي.



المؤتمر الطبي الفقهي الدولي
لطب النساء التجميلي والتجديدي

الاستئصال الخطي المنحني

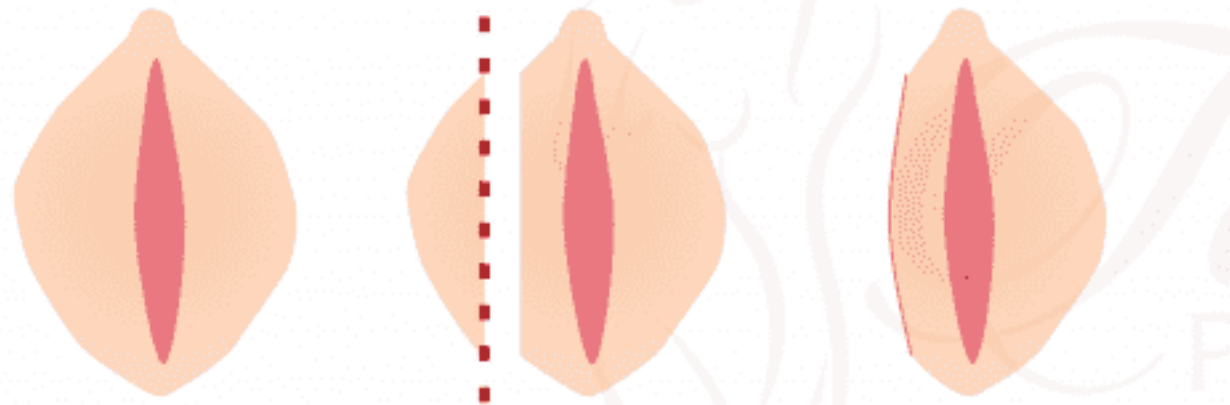
بشكل عام يوفر الاستئصال الخطي المنحني للمرضى جميع درجات المظهر التجميلي الذي يريدونه ، ويتم التخلص من الحافة المظلمة وغير المستوية.

يرغب معظم المرضى في إزالة الحواف الداكنة من الشفاه بدلاً من الحفاظ عليها. هذا يزيد من استخدام التقنية الخطية المنحنية في الجراحة.



المؤتمر الطبي الفقهي الدولي
لطب النساء التجميلي والتجديدي

TRIM TECHNIQUE





المؤتمر الطبي الفقهي الدولي
لطب النساء التجميلي والتجديدي

الاستئصال بواسطة تقنية الوتد

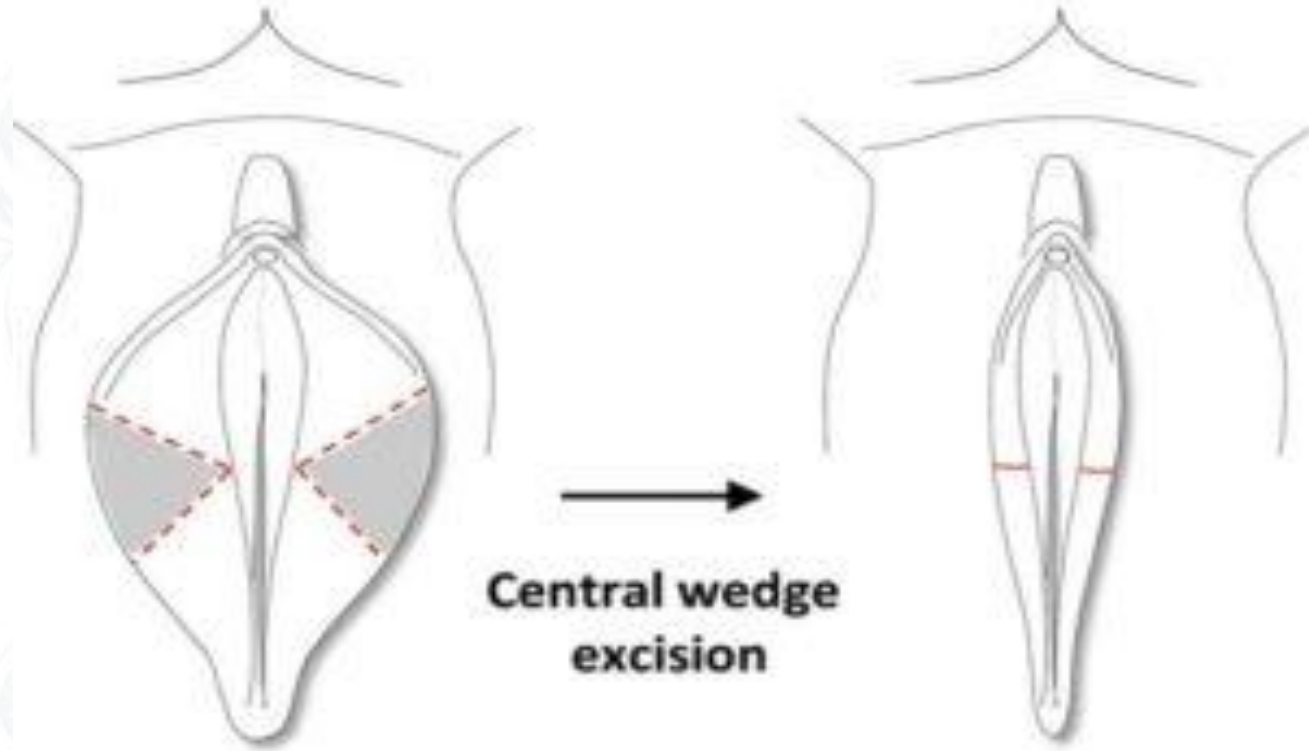
تقنية الوتد هي تقنية مثالية للمرضى الذين يعانون من استئصال نصف قطرية وتصبغ الهامش المستمر (سواد) في الشفة الداخلية. في هذه التقنية ، في الجزء الأكثر بروزاً من الشفرين الصغيرين (الشفة الداخلية) ، يتم قطع شريحة بسيطة من نسيج كامل السمك "كعكة" ويتم ربط الحواف المقطوعة بشكل متبادل مرة أخرى. تطبيق تقنية الوتد في الشفة الداخلية يحفظ الأعصاب الحرجة ويحمي إمدادات الدم.

في تقنية الوتد عندما يلتئم الجرح ، فإنه يخلق ندبة أفقية صغيرة يصعب ملاحظتها. من المهم للغاية أن يتم تنفيذ تقنية الوتد من قبل أشخاص ذوي خبرة ومعرفة. تقنية الوتد طريقة مثالية للنساء اللواتي يرغبن في الحفاظ على الحواف الداكنة أو الملامح الطبيعية للشفة الداخلية.



المؤتمر الطبي الفقهي الدولي
لطب النساء التجميلي والتجديدي

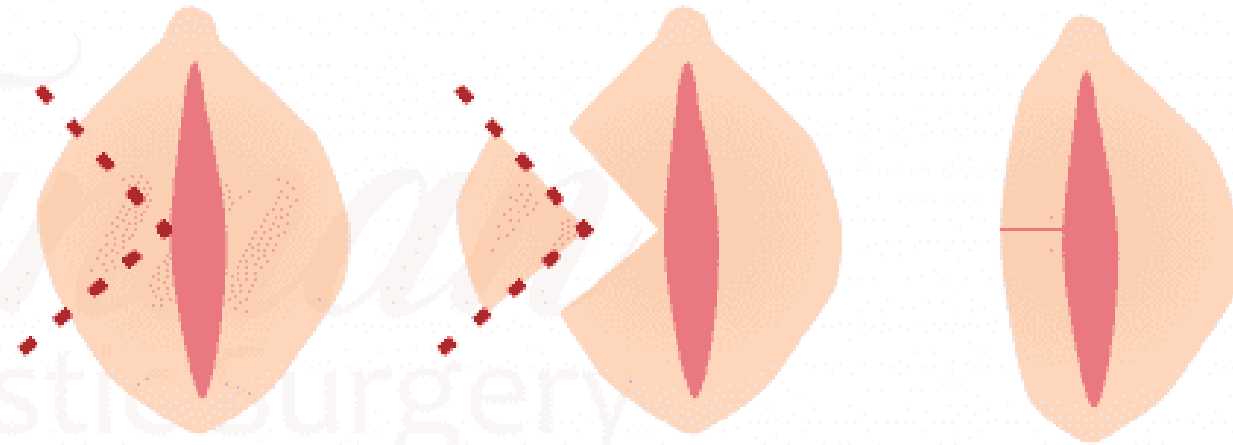
الاستئصال بواسطة تقنية الوند





المؤتمر الطبي الفقهي الدولي
لطب النساء التجميلي والتجديدي

WEDGE TECHNIQUE



Tamara
Plastic Surgery



المؤتمر الطبي الفقهي الدولي
لطب النساء التجميلي والتجديدي

رعاية ما بعد الجراحة

- يجب تنظيف منطقة العملية يوميًا بالماء والصابون ويجب تجفيفها بضربات خفيفة دون فرك.
- سيكون التورم أحد الآثار الجانبية الشائعة، لذلك يوصى باستخدام الكمادات الباردة. لا تضعي الكمادات على المنطقة مباشرة، ولكن من خلال منشفة رقيقة لتجنب الإصابات التي تسببها البرودة. ستخفف الراحة التورم.
- يُطلب من المريض وضع كريم على الشفرين ومناطق الجرح للمساعدة في الشفاء.
- يحظر ممارسة الرياضة أو رفع الأشياء الثقيلة أو النشاط الجنسي لمدة 4 - 6 أسابيع بعد العملية.
- تبدأ الغرز في الذوبان بين الأيام 10-14.
- في الأسبوع الرابع ، عادة ما تنغلق حواف الجرح جيدًا ؛ يسمح بالاستحمام ويمكن أن تبدأ زيادة النشاط



المؤتمر الطبي الفقهي الدولي
لطب النساء التجميلي والتجديدي

المراجع

1. Miklos, John R. 'Moore' (2008 يونيو) *Labiaplasty of the labia minora: patients' indications for pursuing surgery*، Wiley، Wiley، 5 (6): 1492–1495، doi:10.1111/j.1743-6109.2008.00813.x، PMID 18355172 ، مؤرشف من الأصل في 16 مارس 2020 .
2. ^Goodman, Michael P. (2011 يونيو) *Female genital cosmetic and plastic surgery: a review*، Wiley، Wiley، 8 (6): 1813–1825، doi:10.1111/j.1743-6109.2011.02254.x، PMID 21492397 ، مؤرشف من الأصل في 16 مارس 2020 .



المؤتمر الطبي الفقهي الدولي
لطب النساء التجميلي والتجديدي

تكرأ